

**НАЦІОНАЛЬНА АКАДЕМІЯ МЕДИЧНИХ НАУК УКРАЇНИ
ДЕРЖАВНА УСТАНОВА «ІНСТИТУТ ОТОЛАРИНГОЛОГІЇ
ім. проф. О.С. КОЛОМІЙЧЕНКА НАМН УКРАЇНИ»**

ЛОБУРЕЦЬ АНДРІЙ ВАЛЕРІЙОВИЧ

УДК 616.211/232:616-056.3-08

**ПРОГНОЗУВАННЯ ТА ПОПЕРЕДЖЕННЯ СТЕНОЗУВАННЯ
ЛОБОВО-НОСОВОГО СПІВУСТЯ ПРИ ХІРУРГІЧНОМУ
ЛІКУВАННІ ПАЦІЄНТІВ З ХРОНІЧНИМ ФРОНТИТОМ**

14.01.19 – оториноларингологія

**Автореферат дисертації на здобуття наукового ступеня
кандидата медичних наук**

Київ – 2018

Дисертацією є рукопис.

Робота виконана в ВДНЗ України «Українська медична стоматологічна академія»
МОЗ України.

Науковий керівник: доктор медичних наук, професор
Безшапочний Сергій Борисович,
ВДНЗ України «Українська медична
стоматологічна академія» МОЗ України,
завідувач кафедри отоларингології з
офтальмологією,

Офіційні опоненти: доктор медичних наук, професор
Науменко Олександр Миколайович,
Національний медичний університет імені
О.О. Богомольця МОЗ України, проректор з
науково-педагогічної, лікувальної роботи та
післядипломної освіти, професор кафедри
оториноларингології

доктор медичних наук, професор
Пухлік Сергій Михайлович,
Одеський національний медичний
університет МОЗ України,
завідувач кафедри оториноларингології

Захист відбудеться «20» квітня 2018 р. о 10.00 годині на засіданні спеціалізованої вченої ради Д 26.611.01 в ДУ «Інститут отоларингології ім. проф. О.С. Коломійченка НАМН України» за адресою 03680, Україна, м. Київ, вул. Зоологічна, 3.

З дисертацією можна ознайомитися в бібліотеці ДУ «Інститут отоларингології ім. проф. О. С. Коломійченка НАМН України» за адресою 03680, Україна, м. Київ, вул. Зоологічна, 3.

Автореферат розісланий «___» _____ 2018 р.

Виконуючий обов'язки вченого секретаря
спеціалізованої вченої ради
доктор медичних наук, професор



Ю. В. Мінін

ЗАГАЛЬНА ХАРАКТЕРИСТИКА РОБОТИ

Актуальність роботи. Хронічний риносинусит відноситься до одних з найбільш поширених захворювань в оториноларингологічній практиці (Beule AG, 2015; Habib AR, 2016; Hirsch AG, 2017; Rudmik L, 2015; Tint D, 2016). До 30 % випадків патологія навколососових пазух (ННП) вчасно не діагностується (Заболотний Д.І., 2012). Відмічається стійка тенденція до зростання кількості хронічних риносинуситів на 1,5-2 % на рік (Безшапочный С.Б., 2013; Sowerby L.J., 2009; Деменков В.Р., 2012). В країнах Північної Америки та Європи, показник захворюваності на риносинусит складає від 4,5 до 12 % дорослого населення (DeConde A.S., 2016), а його передбачувана поширеність в світі коливається в широких межах: від 2 до 16 % (Halawi A.M., 2013; Hastan D., 2011; Xu Y., 2016). Відмічається, що захворюваність на фронтит є найвищою в самому працездатному віці – 20-45 років (House L.K., 2017).

На долю риносинуситів припадає до 30 % пацієнтів, госпіталізованих у ЛОР-стаціонари (Пухлик С.М., 2017; Заболотний Д.І., 1999; Завалій М.А., 2011), а у структурі амбулаторних звернень – від 40 до 60 % (Почуева Т.В., 2013). Актуальність даної проблеми визначається ще й тим, що клінічний перебіг хвороби нерідко набуває затяжного, рецидивуючого характеру (Науменко О.М., 2017), а пізні звернення хворого за медичною допомогою або неадекватно підібрана терапія можуть сприяти хронізації запального процесу (Андрейчин Ю.М., 2016).

В останнє десятиліття з'являються публікації про збільшення кількості орбітальних ускладнень при фронтитах, що складають від 6,6 до 12,4 % (Гюсан А.О., 2010; Гарюк Г.І., 2010, 2011).

Традиційні методики лікування не задовольняють лікарів результатами. Поширеним хірургічним методом залишається екстраназальна фронтотомія, яка здійснюється за методиками Кіліана, Ріттера-Янсена або Белоголова. Рецидивування при цьому сягає 34 % - 60 %, що пояснюється неефективністю штучного лобно-носового співустя і близько 21 % клінічних випадків потребує реоперацій (Тишко Ф.О., 2013). Після ендоназальної фронтотомії рецидиви виникають у 19 % пацієнтів і 8 % з них потребує повторного оперативного втручання (Philpott C.M., 2010; Eloy J.A., 2012).

Менше уваги приділялося вивченню морфофункціональних особливостей слизової оболонки лобової пазухи та її структурних елементів (Проніна О.М., 2014). На нашу думку, це є суттєвим недоліком, оскільки хронічні запальні процеси слизової оболонки порожнини носа та ННП належать до найпоширеніших хвороб верхніх дихальних шляхів, кількість яких зростає як у абсолютних цифрах, так і у відсотках від загальної ЛОР-патології (Володин Н.Н., 2006; Казаковцев В.П., 2015).

Таким чином, актуальність даного дослідження обумовлена необхідністю удосконалення методів хірургічних втручань та фармакотерапії післяопераційного періоду, які б дозволили знизити кількість рецидивів та покращити функціональні результати хірургічного лікування даної категорії пацієнтів.

Зв'язок роботи з науковими програмами. Дослідження, покладені в основу дисертації, виконані в рамках науково-дослідної роботи кафедри оториноларингології з офтальмологією ВДНЗ України “Українська медична

стоматологічна академія” м. Полтава за темою: «Розробка нових медичних технологій в діагностиці та лікуванні патології верхніх дихальних шляхів» (№ держреєстрації 0111U006761).

Мета дослідження - підвищити ефективність хірургічного лікування пацієнтів з хронічним фронтитом шляхом застосування модифікованої ендоназальної фронтотомії та оптимізації післяопераційного ведення.

Задачі дослідження:

Для досягнення поставленої мети необхідно вирішити такі задачі:

1. Вивчити фактори, що сприяють виникненню хронічного запального процесу в лобових пазухах та створюють умови для його рецидивування.

2. На основі аналізу результатів гістологічних досліджень, визначити зміни, що виникають у пацієнтів з хронічним фронтитом при рецидивуванні запального процесу в лобовій пазусі.

3. Дослідити варіанти архітекtonіки порожнини носу на основі даних комп'ютерної томографії та визначити фактори, які впливають на вибір тактики хірургічного лікування, базуючись на способі комп'ютерного планування функціональних ринохірургічних втручань.

4. Розробити і обґрунтувати спосіб хірургічного лікування пацієнтів з хронічним фронтитом для попередження рубцевої облітерації штучного лобово-носового співустя.

5. Оптимізувати післяопераційне ведення пацієнтів з хронічним фронтитом для профілактики стриктур лобово-носового співустя.

6. Визначити клінічну ефективність запропонованих лікувальних методик, спираючись на результати функціональних досліджень повітряного опору носового дихання та мукоциліарного кліренсу порожнини носа.

Об'єкт дослідження: хронічне запалення структур лобового синусу.

Предмет дослідження: стан назальної аеродинаміки та мукоциліарний кліренс порожнини носа у пацієнтів з хронічним фронтитом до та після хірургічного лікування, морфологічні зміни слизової оболонки при різних формах хронічного фронтиту; стан остіомеатального комплексу та лобової кишені до і після хірургічного лікування; локальні біохімічні зміни при хронічному запаленні лобової пазухи в динаміці, клінічний стан пацієнтів.

Методи дослідження: клінічні, (інструментальне ЛОР-обстеження, ендоскопія порожнини носа, вивчення транспортної функції миготливого епітелію слизової оболонки порожнини носа, задня активна риноманометрія, рентгенографія, КТ або МРТ навколоносових пазух), біохімічні, морфологічні, статистичні.

Наукова новизна.

Вперше проведено дослідження стану назальної аеродинаміки та морфологічних змін остіомеатального комплексу та лобової кишені в нормі та при різних формах хронічного фронтиту проведено їх порівняльний аналіз.

За даними КТ та задньої активної риноманометрії досліджено зміни локальних аеродинамічних опорів носової порожнини, що дає змогу оцінити результати лікування за принципами доказової медицини.

Базуючись на даних, отриманих при біохімічних дослідженнях змиву з лобової пазухи, обґрунтовано ефективність місцевого використання препаратів на

основі гіалуронату натрію в комплексному лікуванні пацієнтів з хронічним фронтитом.

Вперше клінічно обґрунтовано комп'ютерне планування та прогнозування функціональних ринохірургічних втручань при хронічному запаленні фронтального синусу та різних порушеннях внутрішньоносових структур.

Вдосконалено методику ендоназальних ендоскопічних хірургічних втручань при хронічному фронтиті з використанням запропонованого способу хірургічного лікування хронічного фронтиту з пластикою лобово-носового каналу.

На підставі проведених досліджень розроблено лікувально-діагностичний алгоритм, який може бути використано при оновленні протоколу надання медичної допомоги при хронічному запаленні фронтального синусу.

Практичне значення. За матеріалами ЛОР-відділення Полтавської ОКЛ ім. Скліфосовського визначена структура захворюваності на різні форми хронічного фронтиту з показаннями до хірургічного лікування. Розроблено рекомендації по діагностиці захворювань лобової пазухи.

Удосконалено методику хірургічного лікування пацієнтів з хронічним фронтитом шляхом розробки та впровадження способу хірургічного лікування хронічного фронтиту з пластикою лобово-носового співустя, що зменшує дефект слизової оболонки порожнини носа від хірургічної травми в ділянці лобової кишені та лобово-носового каналу, що сприяє більш швидкому відновленню функціонування співустя лобової пазухи та зменшує вірогідність рубцевої облітерації пазухи і рецидивування.

Розроблено спосіб планування функціональних ринохірургічних втручань, який має на меті об'єктивізувати необхідність і об'єм функціональної корекції внутрішньоносових структур при різних формах їх порушень, дати прогноз на подальший післяопераційний перебіг.

Впровадження в практику. Удосконалений спосіб ендоскопічної ендоназальної фронтотомії з пластикою лобово-носового співустя та фармакотерапія післяопераційного періоду у пацієнтів після хірургічного лікування хронічного фронтиту впроваджено в лікувальний процес ЛОР-відділень Полтавської області.

Одержані результати наукового дослідження впроваджено в навчальний процес на кафедрі оториноларингології ВДНЗУ «Українська медична стоматологічна академія», отриманні дані можуть бути рекомендовані до застосування в практичній діяльності ЛОР-лікарів та спеціалістів усіх рівнів надання медичної допомоги.

Особистий вклад дисертанта. Дисертантові належить ідея та методологічна розробка проведеного наукового дослідження. Ним здійснено аналіз первинних медико-статистичних, клінічних і загальних лабораторних досліджень стосовно досліджуваних пацієнтів. При проведенні хірургічних втручань автор дисертаційної праці в 100 % брав безпосередню участь у їх проведенні: в 75 % - в якості асистента; в 25 % - в якості першого хірурга. Дисертант самостійно проаналізував і систематизував результати всіх фрагментів роботи та здійснив статистичну обробку даних, сформулював висновки і рекомендації, висвітлив фактичний матеріал згідно

вимог до кандидатських дисертацій.

Апробація роботи. Основні ідеї та результати роботи доповідалися і обговорювалися на наукових конференціях медичної спрямованості: на Щорічній традиційній осінній конференції Українського наукового медичного товариства лікарів-оториноларингологів «Сучасні методи діагностики та лікування хронічних запальних захворювань верхніх дихальних шляхів та вуха», 12 жовтня 2015 р., Дніпро; на Щорічних традиційних весінніх конференціях Українського наукового медичного товариства лікарів-оториноларингологів «Новітні технології в діагностиці та лікуванні запальних та алергічних захворювань ЛОР-органів» 16-17 травня 2016, Одеса та «Фармакотерапія та хірургічні методи лікування захворювань ЛОР-органів у дорослих та дітей» 15-16 травня 2017, Запоріжжя; ІХ Міжнародній науково-практичній конференції студентів та молодих вчених «Спеціальні питання діагностики та лікування захворювань ЛОР-органів, краніофасіальної ділянки та органу зору» 13-14 березня 2017 р., Київ; 6-тій Болгаро-італійській ринологічній конференції (Софія, Болгарія, 2017); Всеукраїнських науково-практичних конференціях молодих вчених «Медична наука в практику охорони здоров'я» 20 листопада 2015 р., 9 грудня 2016 р., Полтава; міжобласних конференціях лікарів оториноларингологів, 22 вересня 2016 р., Лубни; на наукових семінарах кафедри оториноларингології з офтальмологією ВДНЗУ «УМСА» (2015-2017 рр.).

Повнота відображень матеріалів дисертації в публікаціях. За темою дисертації опубліковано 19 наукових праць, із них 3 публікації у виданнях, що входять до міжнародних наукометричних баз, 6 – у фахових виданнях, рекомендованих ДАК МОН України, 2 патенти на корисну модель, 8 тез.

Публікації відповідають вимогам ДАК МОН України та повністю відображають матеріал дисертації.

Об'єм і структура роботи. Дисертаційна робота викладена на 196 сторінках машинописного тексту і складається з титульного аркуша, анотації, змісту, переліку умовних позначень, основної частини, списку використаних джерел, який містить 317 робіт, з них 124 – кирилицею і 193 – латиницею, додатку. Дисертація ілюстрована 20 таблицями і 69 рисунками.

ОСНОВНИЙ ЗМІСТ РОБОТИ

Матеріали і методи дослідження. Клінічні дослідження проведені протягом 2014-2017 рр. на базі ЛОР-відділення Полтавської обласної клінічної лікарні ім. М.В. Скліфосовського. За цей період нами було проведено обстеження і хірургічне лікування 248 пацієнтів з хронічним запаленням лобової пазухи.

Для вивчення ефективності результатів впровадження розробленого нами модифікованого хірургічного методу лікування та застосування препаратів гіалуронату натрію, було здійснено комплексне клініко-інструментальне та лабораторне обстеження і лікування 137 хворих на хронічний фронтит. В межах поточного клінічного дослідження всі пацієнти були поділені на групи в залежності від особливостей виконання хірургічного втручання та ведення післяопераційного періоду.

Першу групу склали 67 пацієнтів з хронічним фронтитом, які в післяопераційному періоді отримували традиційну консервативну терапію. До

другої увійшли 70 пацієнтів, яким в післяопераційному періоді після ендоназальної фронтотомії, місцево застосовувались препарати на основі гіалуронату натрію (ГН).

В залежності від типу обраного хірургічного лікування, пацієнти 1 та 2 групи були поділені на додаткові рівні розподілу: групу порівняння «А» та основну – «Б». Групу «Б» складали пацієнти, яким виконувалось ендоназальна фронтотомія по розробленій і впровадженій в клініці хірургічній методиці, з проведенням пластики ділянки штучного співустя (1Б та 2Б). Група порівняння (1А) представлена пацієнтами, прооперованими із застосуванням традиційної ендоназальної фронтотомії (рис.1).

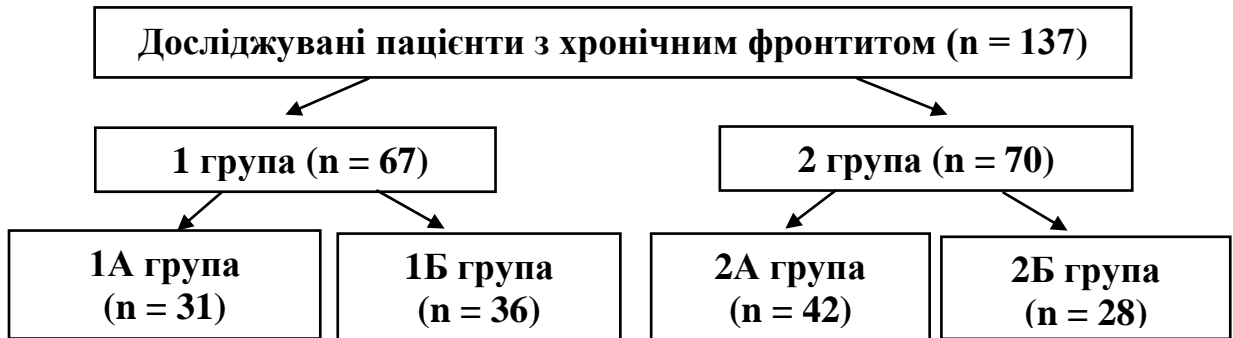


Рис. 1. Схема розподілу досліджуваних пацієнтів за основними групами.

Для проведення порівняльного аналізу ефективності запропонованих методів лікування додатково проведені окремі неінвазивні дослідження: вимір транспортної активності миготливого епітелію та аеродинаміки порожнини носа 20 практично здоровим особам, які склали контрольну групу. Дані їх дослідження було прийнято за норму.

Ведення післяопераційного періоду у пацієнтів усіх груп включало туалет порожнини носа з її зрошенням водно-сольовим ізотонічним розчином, локальне застосування топічних деконгестантів коротким курсом (Xylometazoline); використання інтраназальних кортикостероїдів (Mometasone furoate) – з 10-ї доби післяопераційного періоду.

В комплексній терапії пацієнтів на хронічний фронтит груп 2А та 2Б для фармакологічної корекції нами було місцево застосовано гель медичний на основі гіалуронату натрію (10 мг/мл) та зрошення слизової оболонки порожнини носа та лобового синусу сольовим розчином, сполученим з гіалуронатом натрію 0,1 %.

Рівні групування пацієнтів досліджуваних груп детально представлено у табл. 1. В ній показано, що кожна з груп, в залежності від розповсюдженості хронічного запалення у навколоносових пазухах та наявності патології внутрішньоносових структур, поділяється на 4 підгрупи:

- ХФ – хронічний фронтит, що має локалізований характер;
- ПСТ – хронічний фронтит, що супроводжується запальним процесом інших ННП (полісинусит);
- ХФ + ФПВНС – хронічний фронтит що супроводжується функціональним порушенням внутрішньоносових структур.
- ПСТ + ФПВНС – полісинусит з наявністю функціональних порушень внутрішньоносових структур.

Таблиця 1.

Розподіл пацієнтів по групах та підгрупах залежно від об'єму запального процесу та наявності функціональних порушень внутрішньоносових структур.

Група	К-ть у групі	Підгрупа	К-ть у підгрупі	Об'єм патологічного процесу	Лікування	Група	К-ть у групі	Підгрупа	К-ть у підгрупі	Об'єм патологічного процесу	Лікування
1А	31	1А1	9	ХФ	ФЕФ	2А	42	2А1	14	ХФ	ФЕФ + ГН
		1А2	11	ПСТ				2А2	12	ПСТ	
		1А3	4	ХФ + ФПВНС				2А3	6	ХФ + ФПВНС	
		1А4	7	ПСТ + ФПВНС				2А4	10	ПСТ + ФПВНС	
1Б	36	1Б1	12	ХФ	ФЕФ + ПЛНС	2Б	28	2Б1	9	ХФ	ФЕФ + ПЛНС + ГН
		1Б2	9	ПСТ				2Б2	6	ПСТ	
		1Б3	5	ХФ + ФПВНС				2Б3	5	ХФ + ФПВНС	
		1Б4	10	ПСТ + ФПВНС				2Б4	8	ПСТ + ФПВНС	

При виконанні функціональної ендоназальної полісинусотомії пластика лобово-носового співустя (ПЛНС) виконувалась усім пацієнтам груп 1Б та 2Б.

Методика використання препаратів на основі гіалуронату натрію, що проводилось пацієнтам 2-ї досліджуваної групи (2А та 2Б), включала такі елементи:

- Інтраопераційне введення препарату гіалуронату натрію у вигляді гелю (5 мл, 10 мг/мл) за допомогою катетера через щойно сформоване штучне співустя в ділянці лобової кишені остіомеатального комплексу (ОМК);
- Починаючи з 3-ї доби післяопераційного періоду проводили інтраназальні зрошення слизової оболонки порожнини носу 0,1 % водно-сольовим розчином гіалуронату натрію 4 рази на добу. Тривалість лікування складала 2 тижні.

Методики, використані при обстеженні пацієнтів:

1. Ендоскопічне дослідження: оцінка стану порожнини носа, остіомеатального комплексу та навколоносових пазух при попередньому огляді; під час хірургічного втручання; в динаміці в післяопераційному періоді: на 3 та 7 добу, через 3, 6 та 9 тижнів після хірургічного втручання; всі етапи ендоскопічного дослідження фото- та відеодокументувались.

2. Вивчення мукоциліарного транспорту здійснено із застосуванням вугільного тесту;

3. Риноманометричне дослідження: визначення назальної аеродинаміки проводили із застосуванням комп'ютерної риноманометрії за методом задньої активної риноманометрії, що дозволило кількісно та якісно оцінити стан носового дихання, а дані отримані при дослідженні лягли в основу способу планування функціональних ринохірургічних втручань;

4. Біохімічні дослідження: для дослідження стану запально-відновних процесів у лобовій пазусі та їх об'єктивізації, у пацієнтів брали змиви, отримані при промиванні 5мл фізіологічним розчином оперованої лобової пазухи, в яких визначали протеїназно-інгібіторний потенціал, показники оксидативного стресу та вміст гексуранових кислот;

5. Для морфологічного аналізу слизової оболонки проводилось гістологічне, імуногістохімічне дослідження матеріалу, отриманого під час проведення оперативного втручання з лобової кишені, окремих ділянок остіомеатального комплексу, ураженого хронічним запаленням фронтального синусу;

6. Комп'ютерна томографія навколоносових пазух: проводилась всім пацієнтам на етапі планування хірургічного лікування для визначення анатомічних особливостей носової порожнини та приносних пазух;

7. Об'єктивні та суб'єктивні методи контролю визначались на основі проведення анкетування пацієнтів за візуально-аналоговою шкалою, ендоскопічного моніторингу пацієнтів до операції, на 7 добу та через 3 та 6 тижнів після хірургічного втручання, дані якого вносились в MLK (The Modified Lund-Kennedy Endoscopy Score) та MLMES (The Modified Lund-Mackay Postoperative Endoscopy Score);

8. Статистичний метод. Отримані результати піддавали статистичній обробці методами варіаційної статистики: середнє арифметичне, стандартна похибка, середньоквадратичне відхилення. Вірогідність відмінностей між порівнюваними результатами визначали за допомогою параметричного критерію Ст'юдента. Різницю між порівнюваними параметрами вважали достовірною при $p \leq 0,05$. Дані у таблицях подані як середні значення та їх стандартні похибки ($M \pm m$).

Результати досліджень та їх обговорення.

Встановлення діагнозу хронічного фронтиту ґрунтувалась на даних анамнезу, ендоскопічного обстеження порожнини носа, комп'ютерної томографії (КТ) навколоносових пазух (ННП). Дані КТ ННП допомагали з'ясувати характер патологічного процесу та його поширеність, виявити наявність морфологічних та функціональних порушення внутрішньоносових структур (ФПВНС).

При аналізі даних КТ ННП та ендоскопічного обстеження визначались структурні функціональні порушення ВНС, які створювали передумови порушення аеродинаміки порожнини носа і вимагали хірургічної корекції. У пацієнтів 1 та 2 груп їх виявлено у 38,81 % та 41,43 % пацієнтів відповідно.

В більшості випадків мали місце комбінації ФПВНС. Викривлення переділочки носа різних видів виявились у пацієнтів 1А у 11 (35,5 %) випадках, 1Б – 15 (41,7 %), 2А – 16 (38,1 %), 2Б – 13 (46,4 %). У 17 (54,8 %) випадках у пацієнтів 1А групи при спостерігались гіпертрофічні зміни нижньої носової раковини. Це порушення реєструвалось у пацієнтів 1Б, 2А та 2Б у 61,1 %, 61,9 % та 50,0 % відповідно. Аномалії будови середньої носової раковини (частіше «concha bullosa»), які потребували хірургічної корекції, спостерігались у відповідності до розподілу пацієнтів по групах (1А, 1Б, 2А, 2Б) у 35,5 %, 36,1 %, 38,1 % та 25,0 %.

Поліпозні зміни ділянки лобово-носового каналу були характерні при тривалому (більше 1 року) перебігу запальних змін в лобовій пазусі, мали локальний

характер (не поширювались за межі ОМК), і спостерігались у пацієнтів 1А групи в 12 випадках (38,7 %), 1Б – 17 (47,2 %), 2А – 18 (42,9 %), 2Б – 16 (46,4 %).

Відповідно до виду виявленого порушення ВНС проводилась його хірургічна корекція. Пацієнтам 1Б та 2Б групи гачкоподібний відросток моделювався для формування слизово-окісного клапота.

Таким чином, з врахуванням аномалій ВНС, гіпертрофії носових раковин та поліпозних змін ОМК було виділено 76 (55,5 %) пацієнтів обох груп, у яких внутрішньоносові зміни потребували відповідної корекції.

При хронічному запаленні лобового синуса у пацієнтів 1А та 1Б групи частіше зустрічалось комбіноване ураження передньої групи ННП – в 10 (32,3 %) та 11 (30,6 %) випадках відповідно, у пацієнтів 2А та 2Б групи – фронтотомодит – у 17 (40,5 %) та 9 (32,1 %) випадків відповідно.

Об'єм хірургічного втручання ґрунтувався на 2-х основних складових: 1- розповсюдженості патологічного процесу; 2 – наявності функціональних порушень ВНС.

З метою визначення об'єму хірургічного втручання при порушеннях ВНС нами було проведено комп'ютерне планування хірургічного лікування пацієнтів основної та контрольної групи, в основі якого лежать дані, отримані при КТ ННП та риноманометричного дослідження із застосуванням задньої активної риноманометрії. При проведенні комп'ютерного конфігураційного хірургічного планування нами обчислювався аеродинамічний опір носових каналів в вихідному (передопераційному) стані і після віртуальної зміни конфігурації анатомічних структур порожнини носа.

Спосіб планування функціональних ринохірургічних втручань, який складається з проведення ринометричних досліджень, виконання ендоскопічного обстеження порожнини носа, проведення функціональних досліджень верхніх дихальних шляхів, ендоскопічного обстеження навколоносових пазух, проведення процедури формування просторової сегментованої лофтингової моделі повітряних шляхів носової порожнини, побудови аеродинамічної моделі верхніх дихальних шляхів на основі єдиної узагальненої воксельної томографічної моделі верхніх дихальних шляхів для визначення витрати Q повітря в верхніх дихальних шляхах за формулою, яка дозволяє враховувати режим переміщення повітря при носовому диханні, віртуального моделювання корекції форми анатомічних структур шляхом зміщення кістково-хрящових утворень та скорочення об'єму слизової оболонки на просторовій сегментованій лофтинговій моделі повітряних шляхів порожнини носа для зменшення локальних аеродинамічних опорів носових ходів, визначення основних аеродинамічних показників носового дихання та прогнозування результатів хірургічного втручання щодо покращення повітряної провідності носових ходів.

Побудова моделей комп'ютерного планування ринохірургічних операцій проведена на розробленому на кафедрі біомедичної інженерії ХНУРЕ оригінальному програмному забезпеченні Rhinoplan. V1.a. (рис. 2) та з використанням методу задньої активної риноманометрії.

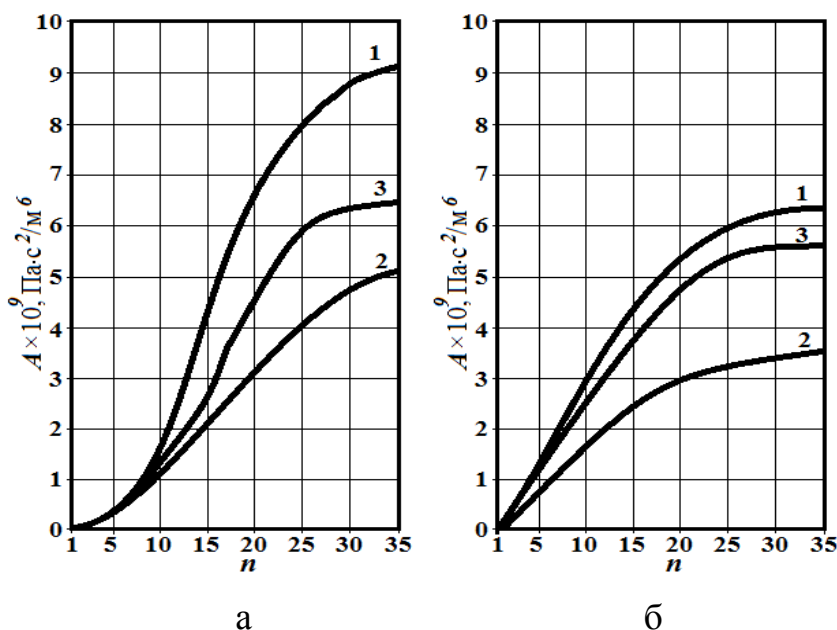


Рис. 2. Приклад ілюстрації результатів функціональної ринохірургії з урахуванням комп'ютерного планування. Зміна аеродинамічного носового опору для правого (а) і лівого (б) носових каналів (1 - передопераційні дані, 2 - прогнозовані дані, 3 - дані фактичного результату операції через 3 тижні).

Дані дослідження повітряного опору носового дихання (ПОНД), отримані на основі риноманометрії визначались за формулою $A_{ЗАРМ} = \Delta p / Q$. В доопераційному періоді в групі пацієнтів, у яких окрім запалення ННП виявлені аномалії ВНС $A_{ЗАРМ} = 2,15 \pm 0,11$ (М \pm м; кПа·с/л), після хірургічного лікування $A_{ЗАРМ} = 1,43 \pm 0,09$ (М \pm м; кПа·с/л). В групі пацієнтів, у яких на госпітальному етапі виявлено запалення ННП без порушення ВНС, до операції $A_{ЗАРМ} = 1,41 \pm 0,07$ (М \pm м; кПа·с/л), після операції $A_{ЗАРМ} = 1,29 \pm 0,05$ (М \pm м; кПа·с/л).

Показники риноманометрії до хірургічного втручання та через 4 тижні після мали статистично достовірні відмінності у пацієнтів, яким була виконана ендоназальна фронтотомія з корекцією ВНС ($p \leq 0,05$). Показники риноманометрії у пацієнтів, яким виконана фронтотомія без корекції ВНС, не мали статистично достовірних відмінностей ($p = 0,168$).

Таке моделювання дає можливість обґрунтувати оптимальний об'єм втручання для забезпечення аерації порожнини носа і достатньої вентиляції навколососових пазух, включаючи і фронтальний синус. Звичайно, що репаративні процеси, що в післяопераційному періоді можуть певною мірою зробити свої негативні корективи у формування запланованої відновленої архітекtonіки ВНС. Але ці процеси можуть бути коригованими шляхом застосування сучасних фармакологічних засобів.

З метою профілактики зрощення утвореного штучного лобово-носового співустя при ендоназальному доступі і отримання стійких функціональних результатів нами було модифіковано ендоназальну фронтотомію. Методика хірургічного втручання подібна класичній фронтотомії типу розширеного дренажу – Draf II. Її відмінністю є те, що в ході хірургічного втручання гачкоподібний відросток не видаляється, а моделюється для формування мукоперіостального клапотю, який частково компенсує дефект слизової оболонки, що виникає при формуванні лобово-носового співустя. Основою клапотю є виділений фрагмент слизової оболонки задньої поверхні гачкоподібного відростка (задня ніжка) та фрагмент слизової, взятий з ділянки нижньої частини *aggr nasi*, що продовжується

до нижньої третини гачкоподібного відростка (передня ніжка). Мукоперіостальний клапоть загортається догори в бік лобової пазухи, частково видаляється *processus uncinatus* (рис. 3).

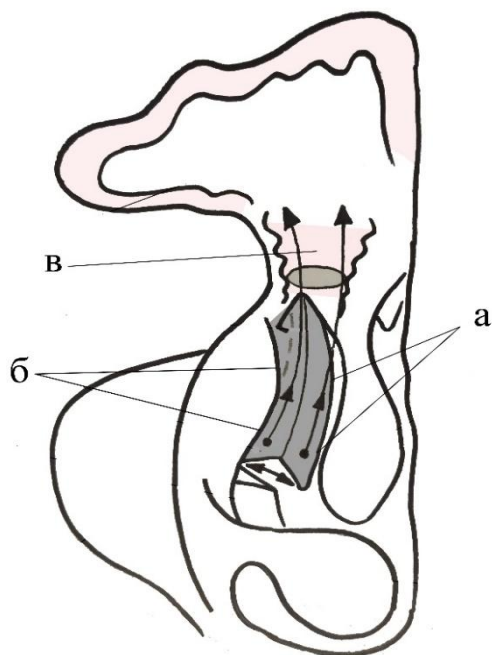


Рисунок 3. III етап модифікована фронтотомія; а – задня ніжка сформованого клаптя; б – передня ніжка сформованого клаптя; в – лобово-носовий канал; стрілками вказано напрямок переміщення клаптя.

Основною проблемою була складність відсепаровки П-подібного мукоперіостального клаптя на ніжці через ряд анатомічних структур, які можуть додатково звужити вузькі місця ОМК, що продовжувало тривалість операції в середньому на $5,7 \pm 1,3$ хв. ($M \pm m$) по відношенню до традиційної методики. Слизово-окісний клапоть фіксується на установленому місці штучного каналу та, зазвичай, не потребує додаткової фіксації.

Запропонований спосіб не збільшує терміну перебування у стаціонарі. Так, середній ліжко/день у групах 1А та 2 А був $7,4 \pm 0,9$ ліжко/дні ($M \pm \sigma$), у 1Б та 2Б – $6,9 \pm 1,1$ ліжко/дні ($M \pm \sigma$).

Морфологічне дослідження слизової оболонки проведене у пацієнтів з хронічним фронтитом морфометрично встановило, що у відповідь на хронічний запальних процес відбувається судинна реакція, яка проявляється спастичними капілярними і дилатаційними реакціями з боку артеріол та венул.

На гістологічних препаратах епітеліоцити кінцевих відділів змінюють щільність цитоплазми, а у протоковій системі візуалізується велика кількість слизу. Паралельно з цим спостерігається нерівномірне кровонаповнення елементів гемомікроциркуляторного русла і спостерігаються діapedезні крововиливи. Відповідно до наведеного вище можливо стверджувати, що за морфологічними ознаками при хронічному фронтиті слизова оболонка проходить ряд послідовних перетворень, включаючи ознаки запалення, дегенеративних та дисрегенеративних змін епітеліоцитів, порушення кровообігу в елементах гемомікроциркуляторного русла.

Морфометричне дослідження шарів слизової оболонки лобової пазухи, ураженої хронічним запаленням виявило характерні зміни. Так, середня товщина епітеліального пласту зменшувалась на 33,8 % і становила $31,41 \pm 1,28$ мкм; середня товщина власної пластинки потовщувалась на 15 % і складала

26,11±1,12 мкм; середня товщина підслизового шару потовщувалась на 35% і складала 365,44±11,16 мкм.

Імуногістохімічно встановлено, що макрофаги переводять запальну реакцію в фібробластичну стадію, активуючи проліферацію фіброblastів і формуючи в стромі підслизової основи щільний сполучнотканинний тяж (рис. 4).

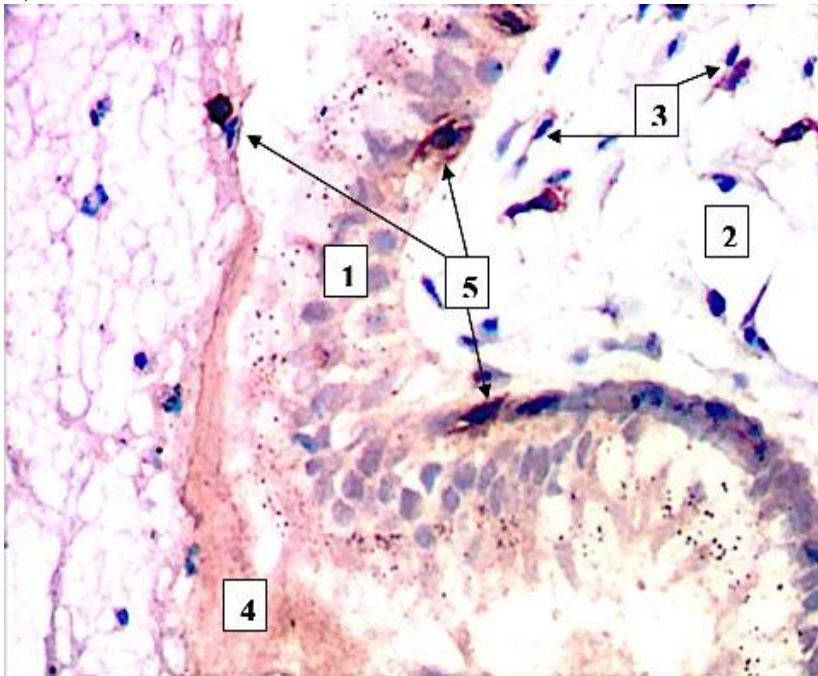


Рисунок 4. Потовщення слизової оболонки при хронічному фронтиті. Мікрофотографія з парафінового зрізу. Імуногістохімічна реакція. Дофарбування гематоксиліном Майєра. Зб.: ок.10; об.40. Умовні позначення: 1 – війкові епітеліоцити, 2 – підслизова сполучнотканинна основа, 3 – тіла фіброblastів, 4 – продукти секреції, 5 – мігрантні лейкоцити.

Риноманометричне дослідження дало можливість відстежити динаміку змін ПОНД у пацієнтів досліджуваних груп, що відображено у таблиці 2. Порівняння величини цього показника проводилось як з рівнем ПОНД контрольної групи, яка відповідає величині норми (0,3-1,5 кПа/л*с), так і між пацієнтами окремих груп та підгруп порівняння.

Такий великий діапазон показників норми рівня ПОНД говорить про достатньо великий адаптаційний резерв рівня носового дихання у різних людей, що залежить не тільки від архітектоніки порожнини носа, але і від фізіологічних особливостей самого організму в цілому.

Результати дослідження стану ПОНД шляхом проведення задньої активної риноманометрії виявили величину порушень цього показника у пацієнтів різних досліджуваних груп. Найбільший вплив на стан носового дихання чинили ФПВНС. Ізольоване хронічне ураження лобної пазухи не впливало на стан ПОНД.

У групі пацієнтів, яким проводилась пластика лобово-носового співустя, (1Б та 2Б) в післяопераційному періоді не спостерігалось порушень показника ПОНД у порівнянні з пацієнтами, яким пластика не проводилась, що може бути свідченням того, що пластика не викликала негативного впливу на аеродинаміку порожнини носа.

У пацієнтів, комплексна терапія котрих включала застосування препаратів гіалуронату натрію (групи 2А та 2Б) мали у порівнюваних підгрупах достовірно менші показники величини ПОНД у пацієнтів з полісинуситом, поєднаним з ФПВНС, у порівнянні з пацієнтами, які отримували традиційну терапію.

Таблиця 2.

ПОНД у пацієнтів досліджуваних груп (кПа/л*с) в залежності від виду хірургічного лікування.

Код підгрупи	Вид хірургічного втручання	До операції		Через 6 тижнів		коефіцієнт
		n	$A^1 \pm m$	n	$A^2 \pm m$	
1A1	Фронтотомія	9	1,41±0,07	7	1,36±0,09	1,04
1A2	ПСТ	11	1,79±0,11	6	1,48±0,10	1,20
1A3	Фронтотомія + КВНС	4	1,99±0,18	4	1,45±0,11	1,37
1A4	ПСТ + КВНС	7	2,44±0,18	4	1,58±0,18	1,54
1Б1	Фронтотомія	12	1,38±0,10	8	1,29±0,07	1,07
1Б2	ПСТ	9	1,83±0,07	6	1,52±0,08	1,20
1Б3	Фронтотомія + КВНС	5	2,13±0,10	5	1,49±0,08	1,43
1Б4	ПСТ + КВНС	10	2,07±0,11	7	1,36±0,11	1,52
2A1	Фронтотомія	14	1,47±0,06	11	1,32±0,04	1,12
2A2	ПСТ	12	1,82±0,08	9	1,39±0,05	1,31
2A3	Фронтотомія+ корекція ВНС	6	2,21±0,10	5	1,41±0,07	1,57
2A4	ПСТ + корекція ВНС	10	2,18±0,08	8	1,43±0,08	1,52
2Б1	Фронтотомія	9	1,44±0,07	8	1,21±0,08	1,15
2Б2	ПСТ	6	1,96±0,11	5	1,38±0,10	1,42
2Б3	Фронтотомія+ корекція ВНС	5	2,21±0,15	5	1,35±0,11	1,64
2Б4	ПСТ + корекція ВНС	8	2,38±0,12	6	1,27±0,11	1,87

Примітки: A - коефіцієнт аеродинамічного опору носового дихання; A^1 – до хірургічного втручання; A^2 - через 6 тижнів після операції.

Аналіз динаміки змін **мукоциліарного кліренсу (МЦК)** показав, що найбільший вплив на його рівень мали прояви хронічного запального процесу. Так, у пацієнтів, у яких хронічний фронтит супроводжувався полісинуситом, цей показник був найбільш високим при попередньому дослідженні. Його рівень також був найбільшим при дослідженні, проведеному на 3-й тиждень і достовірно перевищував показник рівня МЦК пацієнтів з ізольованою формою хронічного фронтиту, що супроводжувався порушеннями ВНС.

У пацієнтів 2-ї досліджуваної групи, комплексна терапія яких включала застосування препаратів ГН, динаміка МЦК достовірно відрізнялась у підгрупах пацієнтів з хронічним полісинуситом (1A2; 1A4 та 2Б2; 2Б4). На фоні застосування цих препаратів, вже на третій тиждень дослідження показник МЦК в них достовірно відрізнявся від пацієнтів першої досліджуваної групи, що отримували традиційну терапію. У цих пацієнтів відновлення показника МЦК до норми протікало достовірно швидше ($P \leq 0,05$). У пацієнтів підгруп «Б», котрим проводилась пластика

лобово-носового співустья, достовірних відмінностей залежно від виду додатково застосованої терапії не відмічалось.

Для визначення ефективності застосування препаратів ГН провели **біохімічні дослідження** змивів з лобової пазухи, які збирали інтраопераційно та на п'яту добу спостереження (табл. 3).

Таблиця 3.
Біохімічні показники змивів з лобової пазухи, (M± m)

Показники	1А група (n=31)		1Б група (n=36)		2А група (n=42)		2Б група (n=28)	
	Інтра-операційно	5 доба після операції	Інтра-операційно	5 доба після операції	Інтра-операційно	5 доба після операції	Інтра-операційно	5 доба після операції
Загальна протеолітична активність, мкмоль/мл/хв	0,022± 0,001 ¹	0,019± 0,002	0,025± 0,001 ¹	0,016± 0,001* ¹	0,027± 0,002 ¹	0,013± 0,001* ¹	0,019± 0,001	0,016± 0,002
Загальна антитриптична активність, мкг/мл	22,21± 1,65	31,28± 1,40*	20,46± 1,26	33,15± 1,29* ¹	17,26± 1,43	36,06± 1,51* ¹	19,39± 1,27	35,64± 1,52* ¹
Активність каталази, нкат/л	0,703± 0,0311	1,580± 0,037* ¹	0,808± 0,0301	1,357± 0,041* ¹	0,640± 0,0251	1,525± 0,040* ¹	0,732± 0,0281	1,388± 0,033* ¹
Вміст ТБК-реактивних, мкмоль/л	69,64± 3,311	24,62± 1,96*	62,24± 2,281	17,70± 1,01*	63,31± 2,621	24,03± 1,18* ¹	72,12± 3,331	29,41± 1,99* ¹
Вміст МСМ, ум. од.	0,301± 0,0101	0,274± 0,0111	0,279± 0,0101	0,256± 0,0091	0,299± 0,0091	0,143± 0,005* ¹	0,311± 0,0091	0,135± 0,006* ¹
Вміст ОМБ, ум. од.	0,235± 0,011 ¹	0,215± 0,020	0,213± 0,011 ¹	0,187± 0,015	0,257± 0,008 ¹	0,090± 0,004* ¹	0,239± 0,011 ¹	0,068± 0,004* ¹
Вміст гексуронової кислоти, мкмоль/л	1,01± 0,08 ¹	1,49± 0,09* ¹	1,07± 0,09	1,57± 0,08* ¹	1,17± 0,08 ¹	3,09± 0,12* ¹	1,03± 0,09 ¹	2,72± 0,22* ¹

Примітка: * - достовірність відмінностей між інтраопераційними показниками та через 5 днів після хірургічного втручання (p≤0,05). ¹ - коефіцієнт варіації в групі до 33%

На п'яту добу спостереження виявлено достовірне зниження загальних протеїназ на тлі вірогідного збільшення їх інгібіторів, що свідчить про компенсаторний тип протеїназно-інгібіторного потенціалу змиву лобової пазухи у пацієнтів з хронічним фронтитом які отримували у комплексному лікуванні ГН. У хворих, які отримували традиційну терапію вірогідних змін загальної протеолітичної активності змиву лобової пазухи не спостерігалось.

Про- та антиоксидантний баланс змиву з лобової пазухи у пацієнтів 2А та 2Б групи на 5-у добу після оперативного втручання характеризується пригніченням прооксидативного потенціалу на тлі зростання антирадикального захисту, а вміст гексуронової кислоти вірогідно зростає на п'яту добу у змиві з лобової пазухи у порівнянні з цим інтраопераційним показником.

Таким чином, нами доведено, що використання препаратів на основі ГН в післяопераційному періоді сприяє більш ефективному лікуванню хворих з хронічними фронтитами, про що свідчить зміна протеїназно-інгібіторного

потенціалу за компенсаторним типом у змиві лобової пазухи, пригнічення розвитку оксидативного стресу та зростання вмісту гексуранових кислот.

При динамічному спостереженні пацієнтів рецидив фронтиту у 1А групі склав 19,35 %, у 2Б – 7,14 % (рис. 5). За результатами реоперацій в лобовій пазуху було виявлено запальні зміни слизової оболонки - 67%, клітини решітчастої пазухи, що вдаються в отвір лобової пазухи - 53%, рубцева деформація ділянки остіомеатального комплексу - 12%, звужений канал фронтального синусу - 8%.

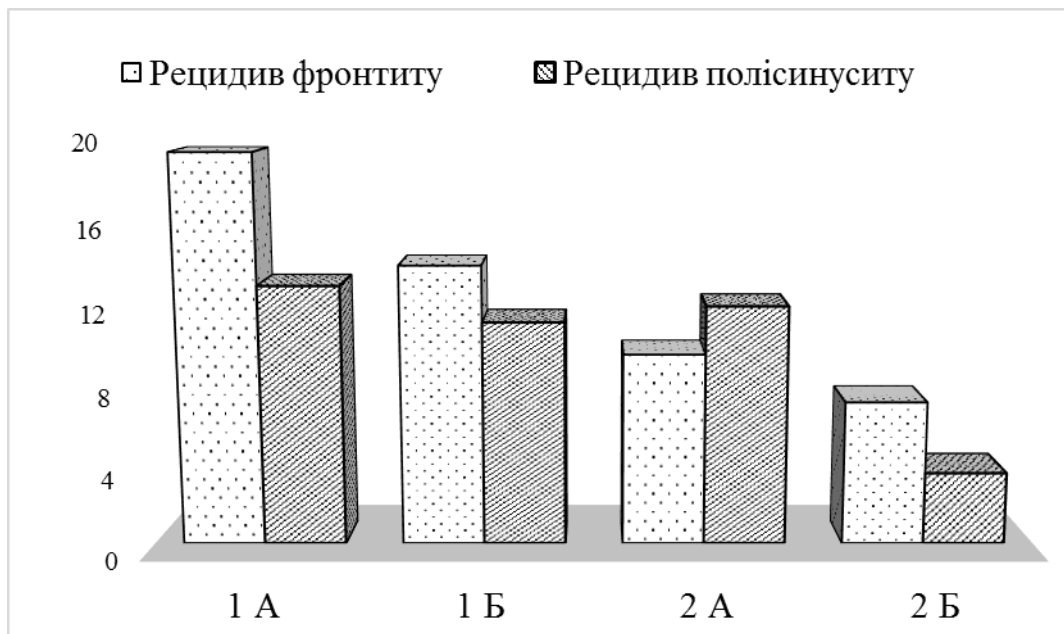


Рисунок 5.
Рецидиви та ускладнення хронічного фронтиту у пацієнтів порівнюваних груп.

Таким чином, результати післяопераційного спостереження за досліджуваними групами пацієнтів, дозволяють стверджувати, що рівень рецидивів у пацієнтів основної, 2-ї групи дослідження, був достовірно нижчим, порівняно з пацієнтами групи порівняння ($P \leq 0,05$).

ВИСНОВКИ

У дисертаційній роботі вирішена науково-практична задача: покращення лікування хворих на хронічне запалення лобової пазухи шляхом застосування комп'ютерного планування та прогнозування функціональних ринохірургічних втручань, впровадження модифікованої ендоназальної фронтотомії з пластиною лобово-носового співустя, використання засобів фармакотерапії у веденні післяопераційного періоду.

1. Хронічні форми фронтиту у 40,15 % пацієнтів супроводжуються функціональними порушеннями порожнини носу, у 87,9 % – функціональними порушеннями остіомеатального комплексу, і у 85,4 % випадків протікають у поєднанні з полісинуситами; ізольований фронтит в 31,5 % супроводжується функціональними порушеннями порожнини носу, у 92,19 % - функціональними порушеннями остіомеатального комплексу.

2. При хронічному фронтиті слизова оболонка проходить ряд послідовних перетворень, включаючи ознаки запалення, дегенеративних та дисрегенеративних змін епітеліоцитів, стоншення епітеліального шару на 33,8 %, потовщення власної

пластинки на 15 % і підслизової основи на 35 %. Імунногістохімічно встановлено, що макрофаги переводять запальну реакцію у фібробластичну стадію, активуючи проліферацію фіброblastів і формуючи в стромі підслизової основи щільний сполучнотканинний тяж. Порушення гемодинаміки у відповідь на хронічний запальний процес проявляється спастичними капілярними явищами в 1,2 рази і дилатаційними реакціями з боку артеріол в 1,6 разів та венул в 1,4 рази. Залози при хронічному фронтиті реагують зменшеною активністю білкових залоз і підвищеною активністю змішаних ацинусів які виробляють мукоїдний компонент секрету. Імуногістохімічно визначено, що при хронічному фронтиті імунна відповідь у слизовій оболонці паралельно проходить за двома типами реакцій: клітинною і гуморальною.

3. У пацієнтів з хронічним запаленням фронтального синусу найбільший вплив на стан назальної аеродинаміки чинять функціональні порушення внутрішньоносових структур, що підтверджується даними задньої активної риноманометрії. Головним чинником, що викликає пригнічення функціональної активності миготливого епітелію порожнини носа, є хронічне запалення навколоносових пазух та патологічне контактування сусідніх слизових оболонок за рахунок їх потовщення в 1,6-1,8 разів.

4. Позитивний ефект розробленого способу лікування пацієнтів з хронічним фронтитом полягає у ранньому відновленні основних функціональних параметрів порожнини носа, зменшенню терміну післяопераційної реабілітації пацієнтів та, завдяки застосуванню пластики лобово-носового співустя, зниженню ймовірності рубцевої його обструкції, що підтверджується даними катамнезу: протягом 1,5 років рецидив фронтиту у 1А групі складав 19,35 %, в групі 2Б – 7,14 % ($p \leq 0,05$).

5. Використання препаратів гіалуронату натрію при хірургічному лікуванні хворих на хронічний фронтит, сприяє зростанню загальної антитриптичної активності, зменшенню загальної протеолітичної активності (до $0,014 \pm 0,001$ мкмоль/мл/хв), пригніченню оксидативного стресу у хворих на хронічний фронтит, про що свідчить достовірне зменшення вмісту ТБК-реактивних, вмісту ОМБ (до $0,081 \pm 0,003$ ум. од.) та МСМ (до $0,140 \pm 0,004$ ум. од.) у змивах з лобової пазухи на тлі зростання активності каталази (до $1,47 \pm 0,03$ нкат/л) у порівнянні з інтраопераційними показниками та показниками, отриманими при лікуванні у хворих із застосуванням традиційної медикаментозної терапії ($p \leq 0,05$). Застосування препаратів гіалуронату натрію сприяє більш енергійному відновленню основних функціональних показників порожнини носа за даними активної задньої риноманометрії та функції мукоциліарного кліренсу.

6. Клінічно обґрунтовано комп'ютерне планування та прогнозування (ефективність прогнозування склала 64%) функціональних ринохірургічних втручань при різних видах порушень внутрішньоносових структур та розповсюдженості запального процесу навколоносових пазух.

ПРАКТИЧНІ РЕКОМЕНДАЦІЇ.

1. На підставі результатів проведених досліджень доведена доцільність застосування гелю медичного на основі гіалуронату натрію для фармакотерапії інтраопераційно та в післяопераційному періоді пацієнтам, які перенесли ринохірургічні втручання з приводу хронічного запалення фронтального синусу.

2. Застосування в клінічній практиці способу комп'ютерного планування функціональних ринохірургічних втручань, дає можливість об'єктивізувати об'єм функціональної корекції внутрішньоносових структур при різних формах їх порушень, спрогнозувати подальший післяопераційний перебіг.

3. Запропонована методика пластики лобово-носового співустя зменшує ймовірність рубцевої облітерації сформованого співустя, що разом з ранньою фармакотерапією «оперованого» синусу призводить до зниження кількості рецидивів хронічного фронтиту.

СПИСОК НАУКОВИХ ПРАЦЬ, ОПУБЛІКОВАНИХ ЗА ТЕМОЮ ДИСЕРТАЦІЇ

Міжнародні наукометричні бази та іноземні видання:

1. Лобурець А.В. Шляхи реабілітації пацієнтів після ендоназальної функціональної фронтотомія. Актуальні проблеми сучасної медицини. Вісник Української медичної стоматологічної академії. – 2016. – том 16, №2. – С. 126–130.

2. Безшапочный С.Б., Лобурець А.В. Профилактика рецидивов после функциональных операций на лобной пазухе. Оториноларингология. Восточная Европа. – 2016. – №2. – С.170–178. *(Відбір пацієнтів з хронічним фронтитом на хірургічне лікування, обґрунтовані висновки).*

3. Loburets A., Bezshapochiy S, Loburets V. Approach on rehabilitation of patients after functional endonasal surgery of the frontal sinus. Wiadomości Lekarskie. – 2016. – №6. – P.714–719. *(Здобувачем проведено риноманометричні дослідження з подальшою статистичною обробкою отриманих даних; обґрунтовані висновки).*

Фахові видання:

4. Безшапочный С.Б., Лобурець А.В. Попередження облітерації штучного співустя після ендоназальної фронтотомії у пацієнтів з хронічним фронтитом. Проблеми екології та медицини. – 2016. – Том 20, № 5–6. – С. 14–20. *(Здобувачем запропоновано методу хірургічного лікування хронічного фронтиту з пластикою лобово-носового співустя; проведена апробація методу).*

5. Лобурець А.В. Динаміка експресії маркера проліферації слизової оболонки лобової пазухи людини в нормі та при хронічному фронтиті. Вісник проблем біології та медицини. – 2017. – №2(136). – С.299–303.

6. Безшапочный С.Б., Лобурець А.В. Анализ эффективности комплексного применения препаратов, содержащих гиалуронат натрия, в реабилитации пациентов после эндоназальной фронтотомии. Журн. вушних, носових і горлових хвороб. – 2017. – №2. – С.37–45. *(Здобувачем проведено огляд літератури по поширеності риносинуситів; підготовлено розділ матеріали та методи; статистична обробка отриманих в ході дослідження даних).*

7. Лобурець А.В., Безшапочный С.Б., Аврунін О.Г. Досвід застосування методу комп'ютерного планування хірургічного втручання у пацієнтів з хронічним фронтитом. Світ медицини та біології. – 2017. – №3(61). – С.27-32. *(Здобувачем виконано аналіз ендоскопічних змін в порожнині носу до та після фронтотомії, риноманометричне дослідження цим пацієнтам; статистична обробка даних).*

8. Лобурець А.В. Морфометрична характеристика структурних елементів слизової оболонки лобової пазухи людини в нормі та при хронічному фронтиті. Вісник проблем біології та медицини. – 2017. – №4. – С.98-101.

9. Лобурець А.В., Непорада К.С., Безшапочний С.Б. Застосування препаратів на основі гіалуронату натрію у комплексному лікуванні хворих на хронічний фронтит. Проблеми екології та медицини. – 2017. – Том 21, № 1–2. – С. 3–8. *(Здобувачем проведено забір матеріалу – змивів з лобової пазухи; статистичну обробку отриманих даних біохімічних показників).*

Патенти:

10. Патент України на корисну модель UA 117166 U, МПК (2017.01) A61M 11/00. Пристрій для зрошення лікарськими препаратами лобної та верхньощелепної пазухи / А.В. Лобурець, С.Б. Безшапочний. – №u201605847; заявл. 30.05.2016; опубл. 26.06.2017. – Бюл. №12. *(Дисертант є співавтором основної ідеї розробки способу, ним проведено патентний пошук).*

11. Патент України на корисну модель UA 120466 U, МПК (2006.01) A61B 17/24. Спосіб хірургічного лікування хронічного фронтиту з пластикою лобно-носового співустя / А.В. Лобурець, С.Б. Безшапочний, В.В. Лобурець. – №u201700766; заявл. 27.01.2017; опубл. 10.11.2017. – Бюл. №21. *(Дисертант є співавтором основної ідеї розробки способу, ним проведено патентний пошук).*

Тези:

12. Лобурець А.В. Особливості патогенетичного лікування хронічних фронтитів. Матеріали Всеукраїнської науково-практичної конференції молодих вчених «Медична наука в практику охорони здоров'я». – 2015. – С. 39–40

13. Безшапочний С.Б., Лобурець А.В. Сучасний підхід до виконання ендоскопічного фронтотомії. Журн. вушн., носов. і горлов. хвороб. – 2016. – №3–с. С. 10-11. *(Дисертант брав активну участь у відборі хворих, проведенні хірургічного лікування. Статистична обробка матеріалу. Підготував тези до друку).*

14. Лобурець А.В. Можливості реабілітації пацієнтів після ендоназальної функціональної фронтотомії. Журн. вушн., носов. і горлов. хвороб. – 2016. – №3–с. С. 86–87.

15. Лобурець А.В. Застосування препаратів на основі гіалуронової кислоти у комплексному лікуванні хронічних фронтитів. Матеріали Всеукраїнської науково-практичної конференції молодих вчених «Медична наука в практику охорони здоров'я». – 2016. – С. 72–73.

16. Лобурець А.В. Досвід застосування препаратів на основі гіалуронової кислоти у комплексному лікуванні хронічних фронтитів. Укр. наук.–мед. молодіжн. журн. – 2017. – №1. – С. 64.

17. Безшапочний С.Б., Лобурец А.В. Подход к вопросам реабилитации пациентов после эндоназальной фронтотомии. Журн. вушн., носов. і горлов. хвороб. – 2017. – №5–с. – С. 6–7. *(Дисертант брав участь у розробці методу хірургічного лікування фронтитів з пластикою лобово-носового каналу. Статистична обробка матеріалу. Підготував доповідь).*

18. Безшапочний С.Б., Лобурец А.В., Лобурец В.В. Вопросы реабилитации пациентов после эндоназальной фронтотомии. Журн. вушн., носов. і горлов. хвороб.

– 2017. – №3–с. – С. 11–12. (*Дисертантом проведено відбір хворих, клінічні обстеження, аналіз даних, написання тез*).

19. Безшапочный С.Б., Лобурец А.В. Тактика попередження облітерації лобно-носового співустья після ендоназальної фронтотомії. Журн. вушн., носов. і горлов. хвороб. – 2017. – №5–с. – С. 7–8. (*Дисертант брав активну участь у розробці та впровадженні в клініку методики застосування гіалуронату натрію. Статистична обробка матеріалу. Підготував тези до друку*).

АНОТАЦІЯ

Лобурець А.В. *Прогнозування та попередження стенозування лобово-носового співустья при хірургічному лікуванні пацієнтів з хронічним фронтитом. – На правах рукопису.*

Дисертація на здобуття наукового ступеня кандидата медичних наук за спеціальністю 14.01.19 – оториноларингологія. – ДУ «Інститут отоларингології ім. проф. О. С. Коломійченка НАМН України». – Київ, 2018.

Дисертаційна робота присвячена актуальній проблемі – підвищенню ефективності хірургічного лікування пацієнтів з хронічним фронтитом шляхом застосування модифікованої ендоназальної фронтотомії та оптимізації післяопераційного ведення.

Було проведено комплексне клініко-інструментальне та лабораторне обстеження і лікування 137 хворих на хронічний фронтит, яких в залежності від типу обраного хірургічного лікування та особливостей ведення післяопераційного періоду розділено на 4 групи.

За даними комп'ютерної томографії та задньої активної риноманометрії досліджено зміни локальних аеродинамічних опорів носової порожнини в ділянці співустья лобових синусів, що дало змогу оцінити результати лікування за принципами доказової медицини. Клінічно обґрунтовано комп'ютерне планування та прогнозування функціональних ринохірургічних втручань при хронічному запаленні фронтального синусу та різних порушеннях внутрішньоносових структур. Удосконалено методику хірургічного лікування пацієнтів з хронічним фронтитом шляхом розробки та впровадження способу хірургічного лікування хронічного фронтиту з пластикою лобово-носового співустья, який зменшує дефект слизової оболонки порожнини носу від хірургічної травми в області лобової кишені та лобово-носового співустья, що тим самим сприяє більш швидкому відновленню функціонування, зменшує вірогідність рубцевої облітерації пазухи і рецидивування запального процесу лобової пазухи.

Ключові слова: Хронічний фронтит, фронтотомія, лобова пазуха, гіалуронат натрію, функціональна риносинусохірургія.

АННОТАЦИЯ

Лобурец А.В. *Прогнозирование и предупреждение стенозирования лобно-носового соустья при хирургическом лечении пациентов с хроническим фронтитом. - На правах рукописи.*

Диссертация на соискание ученой степени кандидата медицинских наук по специальности 14.01.19 - оториноларингология. - ГУ «Институт отоларингологии им. проф. А. И. Коломийченко НАМН Украины». – Киев, 2018.

Диссертационная работа посвящена актуальной проблеме - повышению эффективности хирургического лечения пациентов с хроническим фронтитом путем применения модифицированной эндоназальной фронтотомии и оптимизации послеоперационного ведения.

Было проведено комплексное клиничко-инструментальное и лабораторное обследование и лечение 137 больных хроническим фронтитом, которые в зависимости от типа выбранного хирургического лечения и особенностей ведения послеоперационного периода разделены на 4 группы, что давало возможность сравнить клиническую эффективность применения в послеоперационном периоде препаратов гиалуроната натрия (2А, 2Б) с изотоническим раствором натрия хлорида в качестве жидкости для промывания лобной пазухи и полости носа (1А, 1Б) и модифицированную фронтотомию с пластикой лобно-носового канала (1Б, 2Б) с традиционной эндоназальной фронтотомией (1А, 2А).

По данным компьютерной томографии и задней активной риноманометрии исследованы изменения локальных аэродинамических сопротивлений носовой полости в области соустьев лобных синусов, что позволило оценить результаты лечения за принципами доказательной медицины. Клинически обосновано компьютерное планирование и прогнозирование функциональных ринохирургических вмешательств при хроническом воспалении фронтального синуса и различных нарушениях внутриносовых структур. Усовершенствована методика хирургического лечения пациентов с хроническим фронтитом путем разработки и внедрения способа хирургического лечения хронического фронтита с пластикой лобно-носового соустья. Использование препаратов гиалуроната натрия при хирургическом лечении больных хроническим фронтитом способствует росту общей антириптичной активности, уменьшению общей протеолитической активности, угнетению оксидативного стресса у больных хроническим фронтитом, о чем свидетельствует достоверное уменьшение содержания ТБК-реактантов, содержания ОМБ и МСМ в смывах с лобной пазухи на фоне роста активности каталазы по сравнению с интраоперационными показателями и показателями, полученными при лечении больных с применением традиционной медикаментозной терапии.

Практическое значение работы состоит в том, что способ хирургического лечения может быть внедрен в практику ЛОР-хирурга при выполнении эндоназальной фронтотомии, а способ планирования ринохирургического вмешательства может применяться при проведении дооперационного планирования фронтотомии.

Ключевые слова: хронический фронтит, фронтотомия, лобная пазуха, гиалуронат натрия, функциональная риносинусохирургия.

ABSTRACT

A.V. Loburets. *Prognosis and prevention of stenosing of frontal ostium at surgical treatment of patients with chronic frontal sinusitis – Manuscript.*

Thesis for a candidate degree of medical sciences on specialty 14.01.19 – Otorhinolaryngology. – SI "O.S. Kolomiychenko Institute of Otolaryngology of National Academy of Medical Science of Ukraine ". - Kyiv, 2018.

The thesis is concerned with actual problem such as efficacy of surgical treatment of patients with frontal sinusitis by modified endonasal frontal sinus surgery and postoperative management.

137 patients were involved in the investigation who suffered from chronic frontal sinusitis and they received complex clinical and instrumental investigation and treatment. They were divided into 4 groups depending on the type of surgical treatment and peculiarities of postoperative management of patients and such tactics gave an opportunity to compare clinical efficacy of the use such medical substances as sodium hyaluronate (2A, 2B) with isotonic sodium chloride solution as liquid for cleansing of frontal sinus and nasal cavity (1A, 1B), and modified frontal sinus surgery with plastics of frontal and nasal canal (1B, 2B) and with traditional endonasal frontal sinus surgery (1A, 2A).

Changes of local aerodynamic impedance of nasal cavity in the area of frontal ostium were investigated based on CT data and posterior active rhinomanometry and it gave an opportunity to evaluate the results of treatment of principles of traditional medicine. Computer planning and prognosis of functional rhinosurgical interventions during chronic inflammation of frontal sinus and other disorders of intranasal structures was clinically proved. The methods of surgical treatment of patients with chronic frontal sinus surgery by the use of the development of surgical treatment with plastics of frontal ostium were improved. Such method decreases the defect of mucous membrane of nasal cavity from surgical trauma in the area of frontal pocket and frontal ostium and it assists in repair and reduce the possibility of cicatricial sinus obliteration and recurrence of the inflammatory process. The efficacy of local use of drugs of sodium hyaluronate in the complex treatment of patients with chronic frontal sinusitis was proved based on biochemical data of lavage of frontal sinus.

The use of sodium hyaluronate drugs during surgical treatment of patients with chronic frontal sinusitis assists in general antitryptic activity, decrease of general proteolytic activity, inhibition of oxidative stress in patients who suffer from chronic frontal sinusitis that determines the significant decrease of the content of thiobarbituric acid-reactants (TBC-reactants), the content of oxidative modification of proteins (OMP) and molecules of average mass (MAM) in lavages from frontal sinus based on the activity of catalase in comparison with intraoperative indices received during treatment of patients with traditional therapeutic therapy. At dynamic examination of patients during 1,5 years the relapse of frontal sinusitis in 1A group was 19,35%, and in the group 2B was 7,14%.

Practical significance of the research paper defines that the way of surgical treatment can be used in ENT specialist practice during endonasal frontal sinus surgery and the way of planning of rhinosurgery can be used during preoperative frontal sinus surgery.

Key words: chronic frontal sinusitis, frontal sinus surgery, frontal sinus, sodium hyaluronate, functional rhinosinosurgery.

ПЕРЕЛІК СКОРОЧЕНЬ ТА УМОВНИХ ПОЗНАЧЕНЬ:

ГН	гіалуронат натрію
ЗАРМ	задня активна риноманометрія
КВНС	корекція внутрішньоносових структур
КТ	комп'ютерна томографія
ЛП	лобова пазуха
МЦК	мукоциліарний кліренс
ННП	навколоносові пазухи
ОМК	остіомеатальний комплекс
ПЛНС	пластика лобово-носового співустя
ПОНД	повітряний опір носового дихання
ПСТ	полісинусотомія
ФПВНС	функціональне порушення внутрішньоносових структур
ХФ	хронічний фронтит

Підписано до друку 06.03.2018 р.
Папір офсетний. Друк трафаретний.
Ум. друк. арк. 0,9. Наклад 100 прим. Формат 60×84/16. Зам. № 836.
Виготовлювач: ТОВ “Фірма “Техсервіс”.
Адреса: 36011, м. Полтава, вул. В. Міщенко, 2.
Тел.: (0532) 56-36-71.
Свідоцтво суб'єкта видавничої справи
серія ДК № 4421 від 16.10.2012 р.